

# PATOLOGÍA DE LAS PARTES BLANDAS DEL PIE EN LA CONSULTA DE ATENCIÓN PRIMARIA

---

**Emilio Luís JUAN GARCIA (1)**

**Luisa USÓN BOUTHELIER (2)**

**Javier LALLANA DUPLÁ (1)**

**José LÓPEZ MARCO (3)**

- (1) Facultativos de Área de Cirugía Ortopédica y Traumatología del Sector de Salud de Calatayud. Hospital Ernest Lluch Martín. Servicio Aragonés de Salud.
  - (2) Médico de Atención Primaria. Sector de Salud Zaragoza II. Centro de Salud de la Almozara. Servicio Aragonés de Salud.
  - (3) Facultativo de Área de Cirugía Ortopédica y Traumatología del Sector de Salud de Zaragoza I. Hospital Royo Villanova. Servicio Aragonés de Salud.
- 

## INTRODUCCIÓN

La patología del pie es una causa frecuente de asistencia a las consultas de atención primaria y en algunas ocasiones el médico de cabecera no encuentra, a veces tampoco el especialista, el motivo que justifique el proceso morboso que causa tal malestar al paciente que tiene enfrente.

La intención del presente trabajo es recordar aquellos procesos de mayor interés por su frecuencia y facilidad diagnóstica que afectan a las partes blandas del pie, de tal forma que con la exploración clínica (fundamental en atención primaria) lleguemos a un diagnóstico lo más preciso posible y con ello al tratamiento correcto. No queremos, por ello, explicar la patología derivada del pie óseo o de las distintas alteraciones biomecánicas de la marcha, puesto que sería un trabajo mucho más amplio y de escaso interés en atención primaria; queremos presentar un trabajo lo más práctico posible de cara al diagnóstico y tratamiento, de unas pocas

lesiones habituales de las partes blandas del pie, en nuestra consulta de médicos no-especialistas.

Igualmente obviamos el tratamiento quirúrgico de los distintos procesos, que son competencia del cirujano, pero sí creemos que el médico de familia responsable debe saber cuándo hay indicación de dicho proceso quirúrgico y por lo tanto deberá remitir al paciente a la correspondiente atención especializada.

## NEUROMA DE MORTON

### GENERALIDADES

La Enf. de Morton, neuritis de Morton, pododinia, neuralgia metatarsiana o neuralgia plantar del antepié fue descrita por Durlacker, cirujano-pedicuro de la reina, en 1845 (Durlacker, L) . Sin embargo, fue Thomas Morton en 1876, quien publicó las primeras series.

El término de neuroma es impropio pues no se trata de un proceso tumoral, sino de un proceso degenerativo con una hipertrofia nodular o fusiforme que se extiende sobre las ramas de división del nervio englobado en una fibrosis regional en formas evolucionadas. (Baldet, P) (Figura 1)

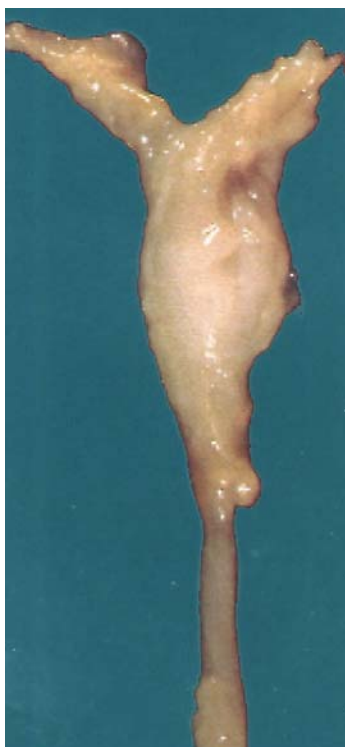

Figura 1: Detalle de las ramas de división del nervio englobado en una fibrosis regional.

Esta enfermedad afecta sobre todo a mujeres de alrededor de 50 años, sin predominio de lateralidad.

## ETIOLOGÍA

La etiología es fundamentalmente mecánica como en los pies cavos, antepies planos o convexos, portadores de zapatos puntiagudos, con tacones altos, etc. (Quoi de neuf sur la maladie de Morton?)

## PATOGENÍA

Los nervios interdigitales proceden del nervio plantar interno y externo, ramas del tibial posterior. El plantar interno da ramas para los tres primeros dedos y cara tibial del cuarto, el plantar externo para el cuarto y los dos colaterales del quinto, pero en el tercer espacio el plantar interno recibe una rama colateral del plantar externo lo que produce un compromiso de espacio, que sumado a la mayor movilidad relativa de las cabezas metatarsianas a este nivel y compresiones extrínsecas como las provocadas por determinados calzados, explicaría que éste sea el nervio más frecuentemente lesionado.(Figura 2).

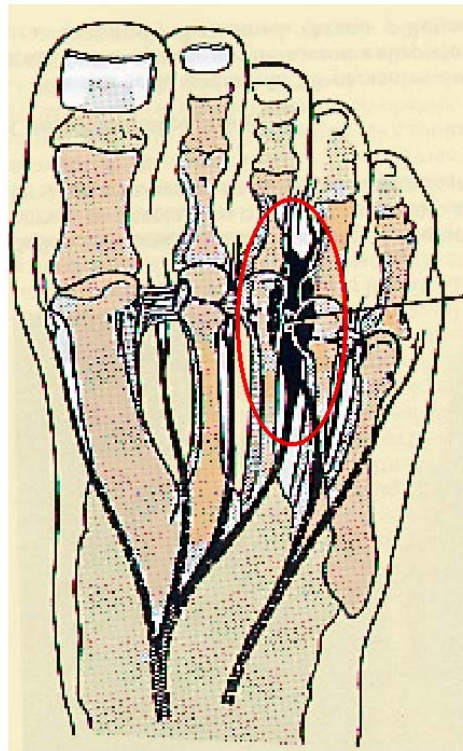


Figura 2: Localización habitual del N. de Morton

El nervio es comprimido entre el ligamento transverso intermetatarsiano y el ligamento transverso interdigital, con mayor afectación si se asocia alguna lesión de vecindad como una bursitis, tendinopatía del lumbrical o quiste sinovial, a lo cual se añade además el hecho del desplazamiento del nervio contra el ligamento metatarsiano transversal al final de la fase postural con la dorsiflexión de los dedos, por lo que se podría decir que la patogenia es sobre todo la de un síndrome canalicular, asociada tal vez a una isquemia.( Gauthier, G)( Zollinger, H).

Mann y Reynolds sin embargo encontraron aproximadamente el mismo número de neuromas en el segundo y tercer espacio interdigital (Mann R.A), lo cual pone en duda esta patogenia.

## CLÍNICA

La manifestación clínica más frecuente es dolor difuso en el antepié sin poder generalmente delimitarlo al espacio interóseo correspondiente.

Otras veces se manifiesta como un dolor que aparece bruscamente localizado en la parte distal del espacio intermetatarsiano, tanto dorsal como plantar, que algunas veces el paciente compara con sensación de descarga eléctrica, parestesias o quemadura y que se agrava con la carga y a la palpación del espacio interdigital, dificulta mucho la marcha y el paciente nota alivio descalzándose y masajeándose el antepié.

Otras formas de manifestación son como de arenillas, pliegue de calcetín o dolor en cara lateral del tobillo por sobrecarga prolongada para disminuir el apoyo en el espacio interóseo.

## EXPLORACIÓN

El signo más característico es el dolor que provoca el pinzamiento dorso-plantar realizado con dos dedos aplicados en el espacio intermetatarsiano por detrás de las cabezas de los metatarsianos (Figura 3). Se debería realizar la misma exploración en la articulación metatarso-falángica para distinguir si realmente el dolor se localiza en el espacio intermetatarsiano o se debe a patología periarticular. Sólo en aproximadamente la mitad de los casos el signo de Mulder es positivo. (Mulder J.D)

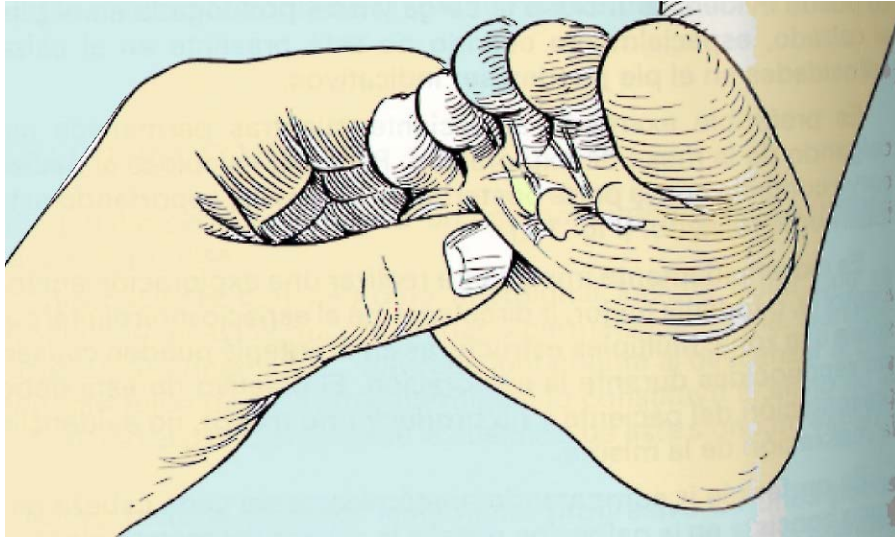


Figura 3: Dolor a la presión el espacio intercapitometatarsiano

## DIAGNÓSTICO

Es fundamentalmente clínico.

El estudio radiográfico convencional, las pruebas electrodiagnósticas y de sudoración del pie, la ecografía, TAC y la RMN han sido de poca utilidad y no ofrecen mayores ventajas (Johnson K.A), aunque pueden servir de apoyo para intentar objetivar los hallazgos evidenciados clínicamente

El bloqueo anestésico del nervio en el espacio interdigital comprometido es otra valoración clínica a tener en cuenta.

**RX:** El único elemento orientativo es la aparición de un ensanchamiento del espacio inter-cefálico-metatarsiano doloroso, pero hay que tener en cuenta que una bursitis, un quiste sinovial ,etc., en la misma localización pueden dar la imagen de sospecha radiográfica.

**La Ecografía:** Con sonda de alta frecuencia. Examen vía dorsal ya que es más fácil que a través de la espesa almohadilla plantar. Se facilita con una hiperflexión de los dedos, resaltando con ello el neuroma del espacio intermetatarsiano.

Los neuromas recientes tienen una traducción hipoecógena, mientras que los antiguos, fibrosos, tendrían una traducción hiperecógena.

Aunque la mayoría de los autores hablan de muy escasa información que ayude a corroborar el diagnóstico, Pollak publica una correlación del 95%. (Pollak R.A)

**La TAC:** Tiene el doble interés de hacer el diagnóstico directo del neuroma de Morton y hacer diagnóstico diferencial con lesiones vecinas que tienen una expresión TAC diferente. Se caracteriza por el escaso aumento de densidad tras la inyección de contraste endovenoso.

**La RMN:** Hay que tener en cuenta que es una lesión poco vascularizada y destaca poco por el gadolinium.

También la RMN permite hacer un diagnóstico diferencial con lesiones vecinas de clínica similar, aunque no ofrece un grado satisfactorio de fiabilidad. (Erikson S.J)( Theodoresco B)

**La Electromiografía:** En el individuo sano la estimulación eléctrica de la zona cutánea interdigital excita las fibras nerviosas, evocando una respuesta del nervio que se traduce en un potencial de acción registrable en el dorso del pie en el nervio peroneo permitiendo determinar la velocidad de conducción del ramo nervioso estimulado, así como la amplitud de la respuesta de este nervio. En los pacientes con neuritis de Morton el hallazgo más frecuente es la ausencia de conducción nerviosa probablemente por degeneración axonal, por fibrosis isquémica o compresión en grado avanzado.

Por otro lado el propio proceso de envejecimiento del individuo sano se traduce electrofisiológicamente en una pérdida de amplitud del potencial de acción sin traducción clínica alguna. Por este motivo la ausencia de conducción sólo tiene valor si se encuentra conservada en el mismo ramo del pie contralateral asintomático. Cuando la afectación es bilateral habrá que comparar la conducción de los ramos del espacio afecto con los ramos interdigitales adyacentes asintomáticos.

En la práctica clínica diaria son muy pocos los casos en los que el estudio electromiográfico sea concluyente.

## TRATAMIENTO

**Conservador:** En principio el tratamiento debe ser conservador con medidas de higiene ortostática, calzado de tacón bajo y suficientemente

ancho en la punta, tratamiento con vitamina B y antiinflamatorios, infiltraciones y plantillas de descarga retrocapital y soporte plantar.

**Quirúrgico:** Está indicada la cirugía después del fracaso del tratamiento conservador, con evolución crónica del dolor y en casos de dolor severo limitado a un espacio interdigital.

## RECURRENCIA DEL NEUROMA

Puede aparecer meses o años tras la extirpación con una clínica incluso más florida.

La causa más común es una escisión inicial incompleta (Johnson J.E.) y varía entre el 10-20% de los casos, siendo más frecuente en el segundo espacio interdigital, apoyando quizás con ello la impresión de algunos autores de que el neuroma primario verdadero es una lesión del tercer espacio únicamente (Johnson K.A) y obligando según la persistencia de los síntomas a una segunda y tercera reintervención. (Johnson J.E.,) (Mann R.A)

En ocasiones el añadir un estimulador nervioso transcutáneo es útil para romper el patrón doloroso del paciente.

## GENERALIDADES DEL SÍNDROME DE MORTON

El síndrome de Morton incluye: un primer metatarsiano corto, hipermovilidad del primer segmento y desplazamiento posterior de los sesamoideos (no confundir con la neuralgia de Morton) asociando además hipertrofia del segundo metatarsiano con dolor a la palpación en la base del mismo y callosidades bajo las cabezas del segundo y tercer metatarsiano.

Clínicamente se manifiesta con dolor bajo la cabeza de los metatarsianos debido a que el primer meta que es más corto no soporta el peso que le corresponde y la fuerza se reparte con los segundo y tercer metas con la formación de un callo grande y difuso. El paciente se intenta aliviar flexionando los dedos para repartir el peso corporal.

El tratamiento debe ser conservador con ortesis con extensión de Morton para incrementar el soporte de peso en el primer metatarsiano o con dispositivo de plastizote para aumentar el soporte en la zona proximal al callo.

## **SÍNDROME DOLOROSO DEL SEGUNDO ESPACIO METATARSIANO**

Caracterizado por un dolor agudo localizado en la parte anterior del segundo espacio intermetatarsiano acompañado en ocasiones de tumefacción, producido como consecuencia de una bursitis desarrollada en el espacio intercapitometatarsiano. (Bossley C.J) (Denis A).

El espacio intercapitometatarsiano tiene paredes laterales osteoligamentosas y está limitado por arriba por el panículo adiposo y la piel y por abajo por el ligamento transversal del tarso. El segundo espacio es el más estrecho, el primero el más ancho y el tercero el más móvil.

La bolsa de este espacio no es serosa ni sinovial sino fibrosa y por diversas causas puede inflamarse y aumentar de tamaño desbordando incluso los bordes del espacio, inicialmente hacia dorsal donde es más laxo y posteriormente a plantar pudiendo producir irritaciones nerviosas.

El tratamiento consistiría en la exéresis quirúrgica, cuando hayan fracasado las medidas conservadoras como antiinflamatorios, reposo, calzado, infiltraciones, etc.

## **FASCITIS PLANTAR**

### **GENERALIDADES**

La aponeurosis plantar está compuesta por tres partes: medial, central y lateral, siendo la porción central la que se conoce comúnmente como fascia plantar que proximalmente es gruesa y estrecha insertándose en el tubérculo medial del calcáneo y se adelgaza y ensancha distalmente para dividirse en 5 bandas, una para cada dedo.(Figura 4).

La fascia plantar es un estabilizador estático del arco plantar longitudinal y la tensión de la misma se ve afectada en situaciones como pie plano, cavo, acortamiento del Aquiles, alteraciones de la movilidad subastragalina, etc.

Causa talalgias plantares que son frecuentes y de tratamiento complicado.



Suele presentarse en pacientes obesos de 40-60 años que pasan largo tiempo de pie o caminan sobre superficies duras (Schepesis A.A)

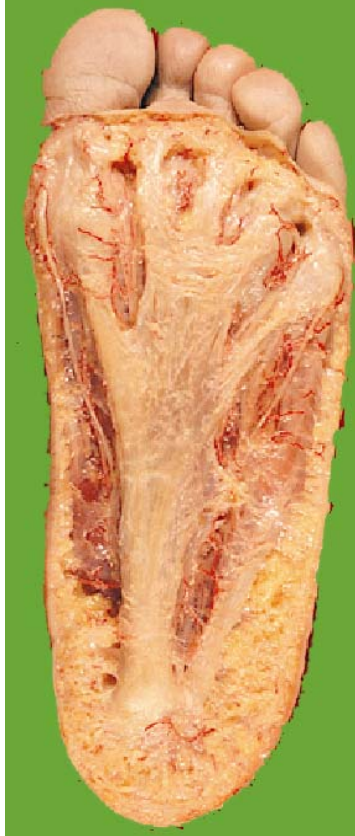

Figura 4: Detalle de la anatomía de la fascia plantar

## **PATOGENÍA**

Las alteraciones de tensión de la fascia por alteraciones en el arco plantar junto con microtraumatismos repetidos, zapato inadecuado u otras circunstancias de tracción repetida sobre la fascia plantar, provocan un proceso inflamatorio e incluso periostitis del tubérculo medial del calcáneo, con la aparición de sintomatología clínica.

## **CLÍNICA**

El dolor se localiza en la región media de la planta y porción central del talón y es más agudo al comenzar a caminar y se alivia al dar más pasos, siendo especialmente severo al permanecer largo tiempo de pie.

El espolón calcáneo no es la causa primaria del dolor plantar, demostrándose su presencia sólo en un 50% de las talalgias y apareciendo hasta en un 16% de los pacientes asintomáticos. (Schepesis A.A).

## TRATAMIENTO

**Conservador:** Prioritariamente medios conservadores tales como AINES, radioterapia antiinflamatoria sobre el talón en campos laterales para evitar la radionecrosis de la planta, infiltraciones, adelgazar, calzado adecuado (blando, maleable de tacón ancho y discretamente elevado), plantillas de descarga en la porción antero-interna o central del talón (Schepsis A.A) o incluso férulas de inmovilización nocturna (Wapner K.L) en los casos más resistentes al tratamiento.

La terapia con ondas de choque extracorpóreas a pesar de que llevan varios años usándose en el campo de la urolitiasis y cálculos biliares y salivares, es una técnica relativamente nueva en el tratamiento de la patología músculo-esquelética, encontrándose entre sus indicaciones el tratamiento de las fascitis plantares con un mecanismo de acción poco conocido en cuanto a su acción analgésica, pero que debería ser considerada antes de cualquier opción quirúrgica. (Krismer M.).

**Quirúrgico:** El tratamiento quirúrgico sólo se realizará cuando no se haya solucionado con un tratamiento conservador correcto de al menos 6 meses de evolución, lo cual sólo ocurre en un 5% de los casos.

## FIBROMATOSIS PLANTAR

### GENERALIDADES

La fibromatosis plantar, enfermedad de Ledderhose (descrita por este autor en 1897) (Ledderhose G) o enfermedad de Dupuytren de la fascia plantar (ya que aparecen los mismos cambios histológicos) está descrita clásicamente como una proliferación de tejido fibroso compuesto por fibroblastos muy diferenciados con un comportamiento entre lesión fibrosa benigna y el fibrosarcoma (Oshiro Y). Se podría decir que consiste en la sustitución de la aponeurosis plantar por tejido fibroso anormal.

Aunque algunas publicaciones asocian la enfermedad de Ledderhose a otras fibromatosis, la etiología de esta enfermedad presenta aún múltiples controversias. (Lee T).

El rango de edad es muy amplio con un mayor índice entre los 50 y 60 años y afecta el doble a hombres que a mujeres. Típicamente afecta a un solo pie, aunque puede ser bilateral.

## CLÍNICA

Nudosidades plantares, indoloras con sensación de cuerpo extraño en el apoyo plantar, habitualmente localizadas en el arco longitudinal medial en zona de no carga de la superficie plantar del pie cerca del primer dedo, por lo que no suele interferir en la marcha del miembro afecto.( Haedicke G).

Son lesiones palpables, alargadas, movibles inicialmente aunque posteriormente pueden fijarse y aunque la fascia se extiende hasta la cápsula articular de las MTT-F, no provoca contracturas en garra de los dedos.

## DIAGNÓSTICO

El diagnóstico es básicamente anatomo-patológico tras una sospecha clínica y RMN. La RMN es la técnica de imagen que aporta mayor información.

Diagnóstico diferencial con: fascitis nodular, miositis focal, miositis proliferativa, elastofibroma, fibroblastoma de células gigantes, fibrosarcoma, sarcoma sinovial, etc.

## TRATAMIENTO

**Conservador:** Con ortesis y calzado que evite el apoyo del peso sobre los nódulos.

La infiltración intralesional con corticoides descritas por algunos autores se han mostrado beneficiosas desde el punto de vista teórico al inhibir la producción de fibras de colágeno pero asimismo son bien conocidas las atrofas cutáneas que producen. (Booth B) (Pentland A)

**Quirúrgico:** Se realizará tratamiento quirúrgico cuando haya dolor, agresividad local o invasión de estructuras neurovasculares demostrable con RMN y examen físico, aunque otros autores prefieren un abordaje más precoz debido a su capacidad infiltrante de la musculatura plantar.

## LESIONES DE LA PIEL Y UÑAS

### GENERALIDADES

En las zonas plantares la capa córnea epidérmica sufre un engrosamiento muy llamativo con mayor riqueza en queratina aumentando su poder de protección. Los pies por sus características especiales y especialización fisiológica son capaces de desarrollar una patología cutánea propia, destacando las callosidades, causadas por la fricción y la presión sobre prominencias óseas, como las lesiones más comunes.

Por otro lado las uñas tienen una patología propia muy variable como: Ausencia de uñas (anoniquia), desprendimiento de la placa ungueal (onicolisis), hipertrofia laminar (onicogrifosis o paquinioquia), fragilidad ungueal (onicorexis u onicosquisis), uñas en cuchara cóncava (coiloniquia), uñas con puntos blancos en la lámina (leuconiquia), etc. (Alomar A), aunque la más característica de los pies es la uña encarnata.

### TRATAMIENTO DE LAS CALLOSIDADES

Las medidas paliativas como la reducción de la acumulación de córnea, cambiando el calzado a uno de punta ancha, suela blanda y con almohadillado de la zona afectada para reducir la presión, dan alivio en la mayoría de los casos, especialmente si corresponde a una zona de no carga de peso. En muchos casos la piedra pómez después del baño da un resultado satisfactorio. Las callosidades que aparecen en la superficie de soporte del peso corporal pueden requerir una ortesis.

El callo localizado sobre una zona de no carga de peso suele responder bien a la extirpación de la prominencia condílea inmediatamente subyacente a la lesión, aunque se puede asociar a un recorte de la lesión.

Como norma general el callo no debe extirparse puesto que la cicatriz quedaría expuesta a la fricción y además el tejido calloso suele tener una vitalidad precaria retrasando con ello la cicatrización.

## UÑA ENCARNATA U ONICOCRIPTOSIS

### GENERALIDADES

Frost en 1950 reconoció tres tipos de uña encarnata (Frost L), aquellas que tienen un cuerpo ungueal normal pero que como consecuencia de un corte incorrecto queda un espolón o garfio en el surco ungueal, aquellas que se producen porque hay una deformidad hacia dentro de uno o ambos bordes laterales del cuerpo ungueal (uña incurvada) y aquellas uñas normales pero con hipertrofia del labio que son la mayoría de los casos y que suele ser secundaria. Así por ejemplo sabemos que el espacio entre el surco y el borde de la uña es de 1 mm y que en condiciones normales es suficiente para proteger el surco de la irritación, pero hay situaciones en las que por ejemplo por aumento de presión por la punta de los zapatos sobre el labio se oblitera este espacio siendo causa de constante irritación. Se produce una tumefacción reactiva y un círculo vicioso con hipertrofia final permanente del labio.

### TRATAMIENTO

**Conservador:** Algodón subungueal en el surco lateral y ortonixia intentando levantar la uña encarnada del surco ungueal con alambres, ganchos, clips o resinas acrílicas.

En los casos leves unos pocos hilos sueltos de algodón en el surco ungueal junto con una solución de nitrato de plata al 10% permitiendo que crezca la uña y un calzado adecuado y baños del pie durante 20 minutos 3 veces al día solucionan el problema.

**Quirúrgico:** La finalidad es liberar los surcos ungueales laterales de la agresión de la uña.

No es aconsejable la extirpación total de la uña de forma sistémica ya que puede ser causa de la hipertrofia del labio distal, determinando que la totalidad de la uña quede enclavada y se deforme (uña en mazo) ya que a diferencia de las manos la uña nueva se deforma como consecuencia del soporte del peso.

Cuando el caso es moderadamente grave se puede extirpar una porción fusiforme de corte transversal triangular extirpando el exceso de grasa subdérmica con sutura de los bordes cutáneos haciendo que

descienda el surco ungueal de tal forma que la herida cierra por primera intención y se crea un espacio libre entre el surco y el borde ungueal.

En los casos avanzados de hipertrofia se puede realizar la técnica de Winograd resecano 2-3 mm del borde ungueal junto con la matriz hasta el hueso tras una incisión oblicua en el ángulo del lecho que se sutura con un solo punto. Otros autores prefieren la fenolización del borde de la matriz en lugar de su resección.

Cuando se realiza la ablación de la uña para evitar la recidiva, se debe asociar la matricectomía total o fenolización de la matriz. La fenolización consiste en la aplicación de fenol en toda la matriz o en su borde ungueal para anular el potencial de crecimiento de la zona fenolizada. Sobre un campo quirúrgico seco porque mezclado con sangre altera el pH y compromete su efectividad, se debe aplicar con una torunda de algodón mojada (no empapada) en fenol al 89% en la zona de la matriz con movimiento rotatorio durante 30 segundos para repetir después; la tercera torunda será empapada en alcohol isopropilo para neutralizar el efecto necrotizante del fenol.

## **ONICOMICOSIS**

Infección ungueal producida por hongos (por *Cándida* o por dermatófitos).

A diferencia de en la mano, en el pie los agentes patógenos más frecuentes son los dermatófitos y fundamentalmente el *Trychophyton rubrum* seguido del *Trychophyton interdigitale* y de las *Cándidas* las más frecuentes son la *tropicalis* y la *albicans*.

## **TRATAMIENTO**

El tratamiento que recomendamos es la aplicación de pomada ungueal de bifonazol al 1% con urea al 40% protegida con apósito estéril que se mantiene 24 horas, tras lo cual se retira la sustancia ungueal reblandecida con un raspador tras sumergir el pie en agua templada, repitiendo el proceso hasta el desprendimiento ungueal (más o menos 2 semanas) y aplicando posteriormente la crema sobre el lecho ungueal un mes más, todo unido a tratamiento oral.

El bifonazol es el antifúngico de síntesis que actúa sobre un más amplio espectro de hongos y la queratolisis inducida por la urea o el ácido salicílico facilita la penetración del antifúngico a zonas inaccesibles.

## **SÍNDROME DEL CANAL DEL TARSO**

### **GENERALIDADES**

Síndrome sensitivo neurotrófico doloroso del pie secundario a la compresión del nervio tibial posterior o de sus ramas terminales (N. plantar interno, N. plantar externo, N. calcáneo interno) en el canal tarsiano o canal de Richet.

El ligamento anular interno del tarso se extiende desde el borde posterior y vértice del maléolo interno hasta la parte postero-inferior de la cara interna del calcáneo, formando 4 correderas curvilíneas, la primera para el tendón del tibial posterior, la segunda para el tendón del flexor largo común de los dedos, la tercera para el tendón del flexor corto del primer dedo encontrándose entre éstas dos últimas y en un plano superficial una vaina para los vasos y nervios tibiales posteriores, con un cambio brusco de dirección de 90°.

### **ETIOLOGÍA**

Se ha relacionado con un origen biomecánico con un pie cavo y alteraciones rotacionales de fémur y tibia, origen traumático con cirugías previas, esguinces, torceduras, fracturas, etc; origen reumático, degenerativo, trófico, tumoral, vascular, etc.

### **CLÍNICA**

Dolor de tipo urente difuso en la cara plantar del pie asociado a parestesias con frecuente sensación de torpeza al caminar.

Pueden presentar hipoestесias y menos frecuentemente alteraciones motoras de la flexión plantar y dorsal de los dedos con un acabalgamiento del primer dedo por debajo del segundo a la flexión plantar por paresia del abductor del primer dedo, así como dificultad para separar los dedos en flexión dorsal.

Pueden aparecer alteraciones tróficas del tipo de hiper o hiposudoración o adelgazamiento de la piel.

Un tercio de los pacientes nota irradiación proximal del dolor por la cara interna de la pierna hasta la parte media de la pantorrilla.

## DIAGNÓSTICO

A la exploración clínica el dolor se puede manifestar a la presión mantenida del N. Tibial posterior (fenómeno de Valleix) o a la percusión sobre el canal (Tinel positivo) o con un manguito de presión que provoque oclusión venosa.

La infiltración anestésica del n. tibial posterior ha objetivado desaparición del dolor y normalización de los estudios estáticos y dinámicos realizados con baropodometría electrónica.

**EMG:** Estudio comparado de los 2 pies para comprobar diferencias (Felsenthal G) que en la mayoría de las ocasiones sólo presenta alteración de la velocidad de conducción sensitiva (Goodman C.R), aunque debemos tener en cuenta que un emg. normal no excluye el diagnóstico cuando la clínica lo confirma.

**La RMN:** Nos ofrece datos para el planteamiento quirúrgico.

## TRATAMIENTO

**Conservador:** Con antineuríticos y AINES, elevación del tacón e infiltraciones. En ocasiones un yeso da alivio.

**Quirúrgico.**

## TENDINITIS Y DEGENERACIÓN DEL TENDÓN TIBIAL POSTERIOR

### GENERALIDADES

Las tendinitis del tibial posterior (Figura 5) se han clasificado en 3 estadios. En el estadio I el tendón está afectado con una peritendinitis o tendinosis pero conserva su longitud normal.



En el estadio II se encuentra elongado por un proceso inflamatorio-degenerativo, pero las articulaciones del retropié se mantienen flexibles de tal forma que el arco del pie puede aplanarse con la carga pero tiene una forma normal en descarga.

En el estadio III se presenta una deformidad fija del retropié en eversión y antepié en abducción como consecuencia de la pérdida de su función.

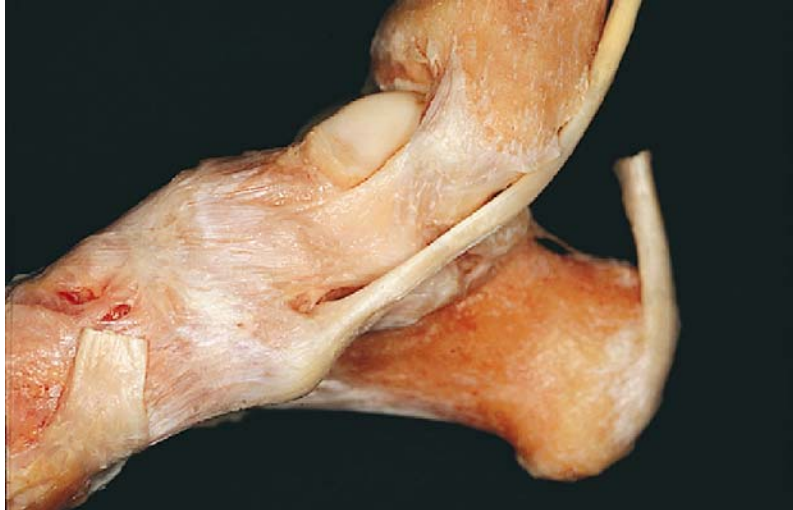

Figura 5: Anatomía del tibial posterior

## DIAGNÓSTICO

Debe incluir un examen físico con localización de los puntos dolorosos y valoración de la deformidad del retropié e inflamación asociadas así como la fuerza del tendón. La exploración debe hacerse en bipedestación con palpación dolorosa tras la cresta interna de la tibia distal, apreciándose además una hinchazón desde una visión posterior del pie en la zona inframaleolar interna con aumento del valgo del retropié y rotación externa del antepié, lo que ha dado en llamarse el signo de "demasiados dedos" al aparecer más dedos desde una visión posterior en el pie afecto. (Figura 6).

En apoyo monopodal al intentar la posición de puntillas hay una dificultad o impotencia con incapacidad para la inversión del talón.

## TRATAMIENTO

El tratamiento dependerá del estadio en el que se encuentre el tendón.

**Estadio I:** Para su tratamiento se emplearán medidas conservadoras como el reposo, soportes blandos del arco plantar, fisioterapia, AINES, etc., aunque si persiste la clínica a pesar del tratamiento correcto debe tratarse quirúrgicamente.

**Estadio II y III:** Tratamiento quirúrgico.

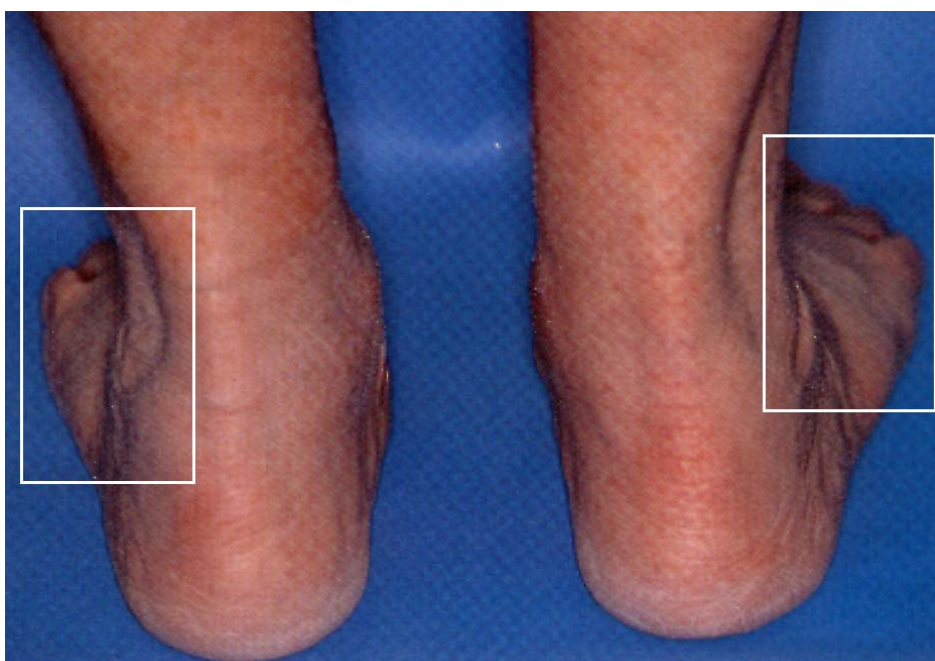


Figura 6: En la afectación del tibial posterior, desde una visión posterior, se aprecia un mayor número de dedos en la cara lateral del pie por aumento del valgo del retropié y rotación externa del antepié, lo que ha dado en llamarse el signo de "demasiados dedos".

## AQUILEÍTIS

### GENERALIDADES

El tendón de Aquiles forma parte del sistema aquíleo-calcáneo-plantar (Figura 7) y constituye el tendón terminal de los dos gemelos y el sóleo.

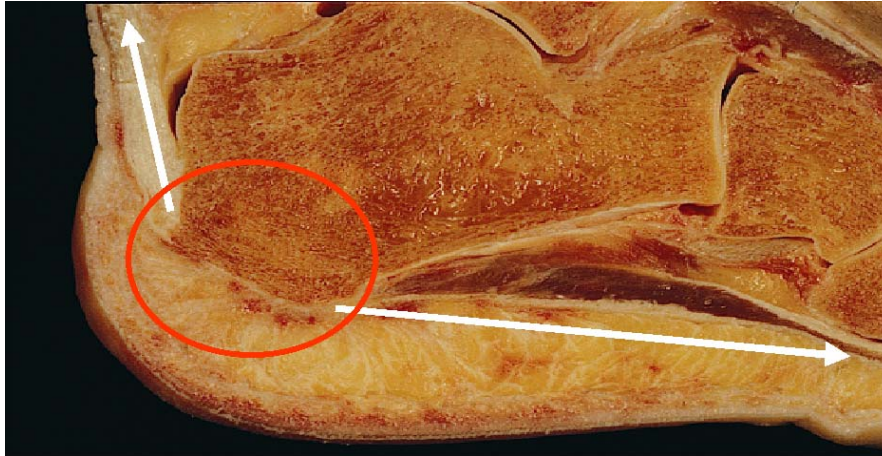

Figura 7: El tendón de Aquiles forma parte del sistema aquileo-calcáneo-plantar

Hay que distinguir entre las tendinitis insercionales que afectan a la bolsa sinovial subyacente y las no insercionales que afectan a la zona hipovascularizada del tendón comprendida entre los 2 y los 6 cm proximales a la zona de inserción en el calcáneo. (Carr A.J) (Sanz F.J) (Figura 8)

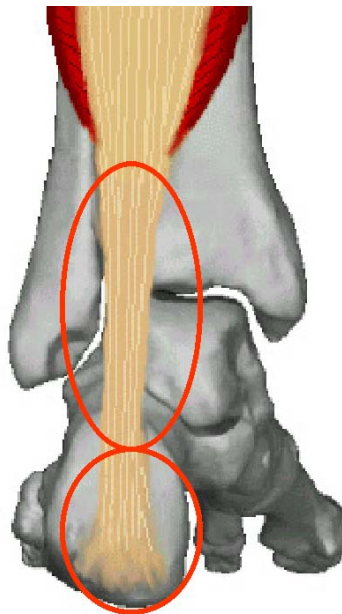


Figura 8: Detalle de la localización de la tendinitis insercional y no insercional

Las aquileítis son frecuentes en deportistas especialmente corredores y en bailarinas de ballet. (Clement D.B)

## ETIOLOGÍA

La etiopatogenia es debida a factores anatómicos, biomecánicos y microtraumatismos repetidos. (Scioli M.N).

## CLÍNICA

Clínicamente se manifiesta como talalgia si afecta a la zona de inserción en el calcáneo y si no es así se manifiesta como una tendinitis aguda, subaguda o crónica según evolución pudiendo presentar además una rotura completa o parcial del mismo con clínica característica y test de Thompson-Dougherty positivo.

## TRATAMIENTO

**Conservador:** La prevención es el mejor tratamiento con ortesis y calzados adecuados, entrenamientos correctos o elevación del tacón.

El tratamiento más adecuado es la inmovilización controlada y la medicación no esteroide.

**Quirúrgico:** El tratamiento quirúrgico se realizará cuando fracase el tratamiento conservador.

## BIBLIOGRAFÍA

Alomar A., Alegre M., Romani J.: Manual de patología ungueal. Prous, Barcelona 1994.

Baldet, P., Bonnel, F, Claustre, J, Serre, I: Anatomie pathologique de la maladie de Morton. Analyse de 80 cas, P. 233-237, In: Les Métarsalgies Statiques. Monographie de Podologie N. 11. París, Masson, 1990.

Booth B., Tan E., Oikarinen A., Vitto J.: Steroid inducer dermal atrophy. Int. J. Dermatol., 21: 333-339, 1982.

Bosssley C.J., Cairney P.T.: The intermetatarsophalangeal bursa: Its significates in Morton 's metatarsalgia. J. Bone Joint Surg. 62-B: 184, 1980.

Carr A.J., Norris S.H.: Microvascular anatomy of calcaneal tendon. J. Bone Joint Surg. 69-B: 679, 1987.

Carr A.J., Norris S.H.: The blood supply of the calcaneal tendon. J. Bone Joint Surg. 71-B, 1: 100, 1989.

Clement D.B., Fouton J.E., Smart G.W.: Achilles tendinitis and peritendinitis: Etiology and treatment. *Am. J. Sports Med.* 12, 3: 179, 1984.

Denis A., Huber L.: Syndrome douloureux du rayon 2<sup>e</sup> métatarso-phalangien. *L'Actualité rhumatologique présentée au praticien.* L'Expansion Scientifique Française, Paris, 1979.

Durlacker, L: *Treatise on corns, bunions, the disease of the nails and the general management of feet.* London, Simpkin, Marshall 52, 1845.

Erikkson S.J., Carrera G.F., Jonson J.E.: Interdigital Morton neuroma: High resolution MR imaging with a solenoid coil. *Radiology* 181, 3: 833, 1991.

Felsenthal G., Butler D.H., Shear M. S.: Across tarsal tunnel motor nerve. Conduction technique. *Arch. Phys. Med. Rehabil.* 73, 1: 64, 1992.

Frost L.: Root resection for incurvated nail. *J. Natl. Assoc. Chiropr.* 40: 19, 1950.

Gauthier, G.: Thomas Morton's disease: A nerve entrapment syndrome. A new surgical technique. *Clin. Orthop. Relat. Res.* 142: 90-92, 1979.

Goodman C.R.: Tarsal nerve conduction. *Arch. Phys. Med. Rehabil.* 73, 7: 694, 1992.

Haedicke G., Sturim H.: Plantar fibromatosis: An isolated disease. *Plas. Reconstr. Surg.*, 83: 296-300, 1989.

Johnson J.E., Jonson K.A., Unni K.K.: Persistent pain after excision of an interdigital neuroma, Results of reoperation. *J. Bone Joint Surg.* 70-A, 5: 651-657, 1988.

Johnson K.A.: Interdigital neuroma. In : *Surgery of the foot and ankle.* Raven Press, New York, 69-82, 1989.

Krismer M., Biedermann R.: Extracorporeal shock waves in orthopaedics. *Surgical techniques in orthopaedics and traumatology*, 55-050-G-10, 4p 2002.

Ledderhose G.: Zur pathologie der aponeurose des fusses und der hand. *Arch. Klin. Chir.* 55: 694, 1897.

Lee T., Wapner K., Hecht P.: Plantar fibromatosis. *J. Bone And Joint Surg.* 75-A: 1080-1084, 1993.

Mann R.A., Reynolds J.C.: Interdigital neuroma. A critical clinical analysis. *Foot And Ankle* 3: 238-243, 1983.

Mulder J.D.: The causative mechanism in Morton's metatarsalgia. *J. Bone Joint Surg.* 33-B: 94-95, 1951.

Oshiro Y., Fukuda T., Tsuneyoshi M.: Fibrosarcoma versus fibromatoses and cellular nodular fasciitis. *Am. J. Surg. Pathol.* 18: 712-719, 1994.

Pentland A., Anderson T.: Plantar fibromatosis responds to intralesional steroids. *J. Am. Acad. Dermatol.* 12: 212-214, 1985.

Pollak R.A., Bellacosta R.A., Dornbluth N.C.: Sonographic análisis of Morton's neuroma. *J. Foot Surg.* 31, 6: 534, 1992.

Quoi de neuf sur la maladie de Morton? *Rev. Int. Rhum.* 14, 70-1: 41-47, 1984.

Sanz F.J., Caicoya E., Suarez J., Llanos L.F., Puerta A.J.: A contribution to the study of vascularization of the Achilles tendon. *Med. Chir. Pied.* 1: 26, 1993.

Schepesis A.A., Leach R.E., Gorzyca J.: Plantar fasciitis, etiology, treatment, surgical results and review of the literature. *Clin Orthop.* 266: 185, 1991.

Scioli M.N.: Achilles tendinitis. *Orthop. Clin. North. Am.* 25, 1: 177, 1994.

Theodoresco B., Lalandre G.: Magnetic resonance and Morton's neuroma. *Reparative Appar. Mot.* 77, 4: 273, 1991.

Wapner K.L., Sharkey P.F.: The use of night splints for treatment of recalcitrant plantar fasciitis. *Foot Ankle* 12: 135, 1991.

Zollinger, H., Jacob, H.: Des facteurs biomécaniques peuvent-ils influencer la genese de la néuralgie de Morton. *Acta Orthopaedica Bélgica.* 55, 3: 473-477, 1989.